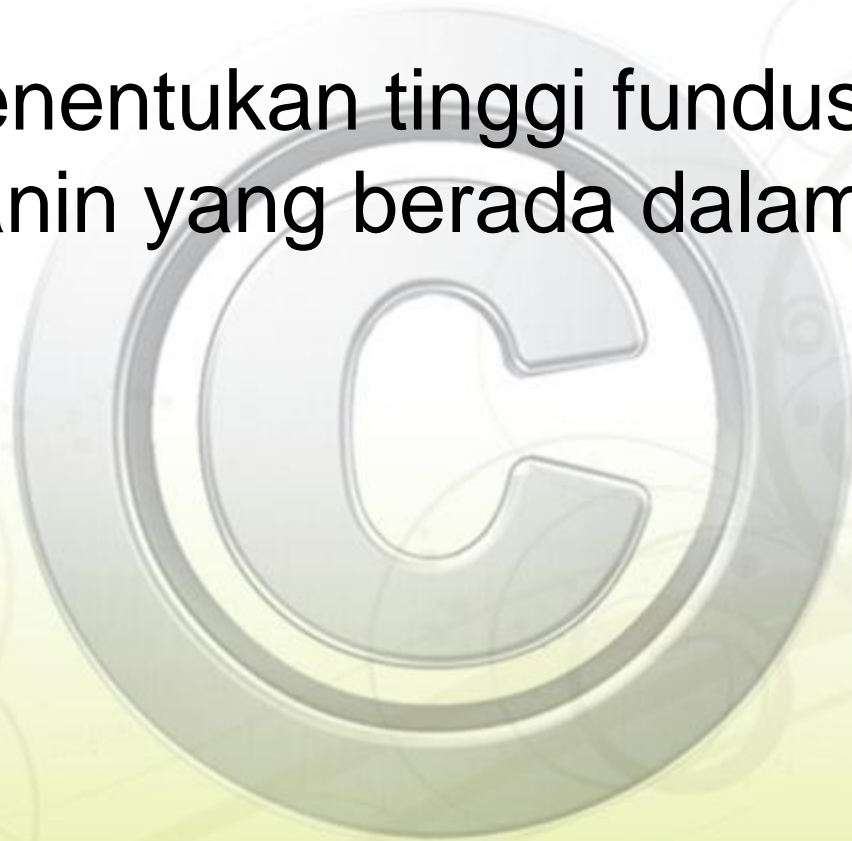


Pemeriksaan Leopold

Carolina M Simanjuntak, S.Kep, Ns

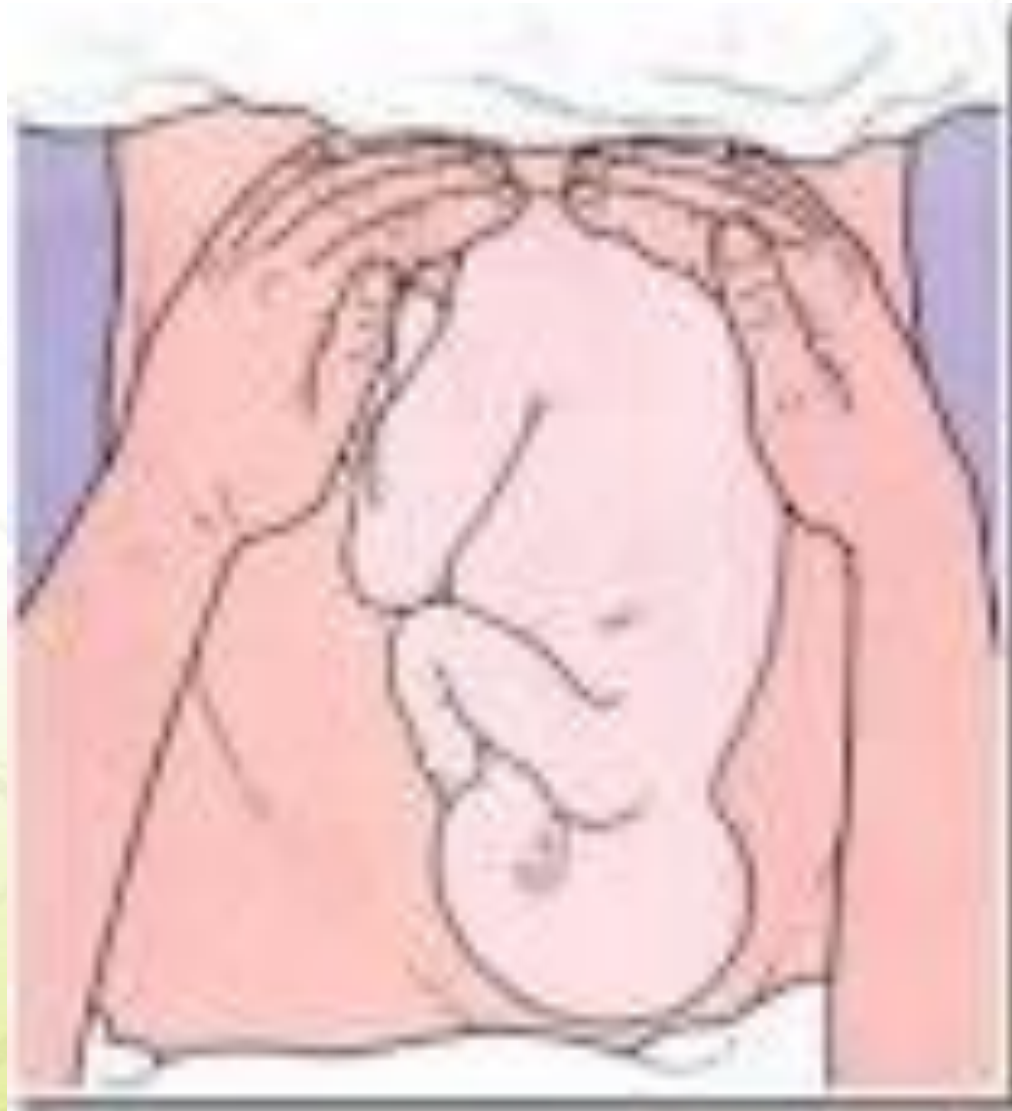Leopold I

- untuk menentukan tinggi fundus uteri dan bagian janin yang berada dalam fundus uteri.



Prosedur

- Pemeriksa berdiri di sebelah kanan ibu, menghadap ke arah kepala ibu
- Kedua telapak tangan pemeriksa diletakkan pada puncak fundus uteri
- Rasakan bagian janin yang berada pada bagian fundus (bokong atau kepala atau kosong)



AKPER HKBP BALIGE

- Hasilnya adalah jika kepala janin yang berada di fundus, maka palpasi akan teraba bulat, keras dan dapat digerakkan (Ballotement). Jika bokong yg terletak difundus, maka pemeriksa akan meraba suatu bentuk yang tidak spesifik, lebih besar dan lebih lunak dari kepala, tidak dapat digerakkan, serta fundus terasa penuh. Pada letak lintang, palpasi di daerah fundus akan terasa kosong.
- tentukan tinggi fundus uteri untuk menentukan usia kehamilan

Menentukan usia kehamilan

- Pada usia kehamilan 12 minggu, fundus dapat teraba 1-2 jari di atas simpisis.
- Pada usia kehamilan 16 minggu, fundus dapat teraba di antara simpisis dan pusat.
- Pada usia kehamilan 20 minggu, fundus dapat teraba 3 jari di bawah pusat.

- Pada usia kehamilan 24 minggu, fundus dapat teraba tepat di pusat.
- Pada usia kehamilan 28 minggu, fundus dapat teraba 3 jari di atas pusat.
- Pada usia kehamilan 32 minggu, fundus dapat teraba di pertengahan antara prosesus xipoides dan pusat

- Pada usia kehamilan 36 minggu, fundus dapat teraba 3 jari di bawah prosesus xiploideus.
- Pada usia kehamilan 40 minggu, fundus dapat teraba di pertengahan antara prosesus xiploideus dan pusat. (Lakukan konfirmasi dengan wawancara dengan pasien untuk membedakan dengan usia kehamilan 32 minggu).

Pemeriksaan Leopold II

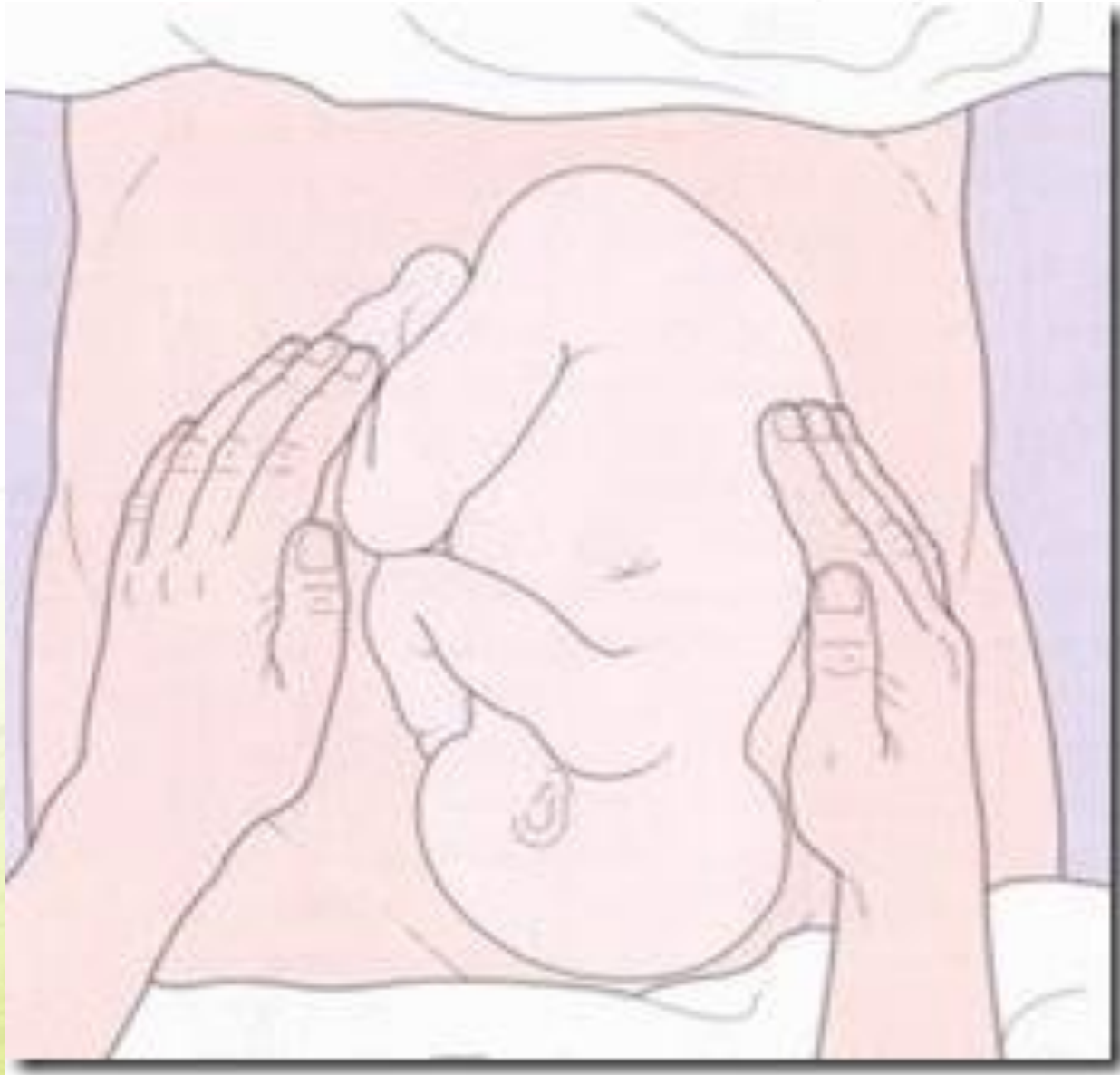- Bertujuan untuk menentukan di mana letak punggung ataupun kaki janin pada kedua sisi perut ibu.

Prosedur

- Kedua telapak tangan diletakkan pada kedua sisi perut, dan lakukan tekanan yang lembut tetapi cukup dalam untuk meraba dari kedua sisi
- Pemeriksa berdiri di sebelah kanan ibu, menghadap kepala ibu

- Kedua telapak tangan pemeriksa bergeser turun ke bawah sampai di samping kiri dan kanan umbilikus
- Secara berlahan geser jari –jari dari satu sisi ke sisi lain untuk menentukan pada sisi mana terletak punggung, lengan dan kaki
- Tentukan bagian punggung janin untuk menentukan lokasi auskultasi DJJ nantinya.

- Hasilnya adalah bagian bokong janin akan teraba sebagai suatu benda yang keras pada beberapa bagian lunak dengan bentuk teratur, sedangkan bila teraba adanya bagian –bagian kecil yang teratur dan mempunyai banyak tonjolan serta dapat bergerak dan menendang, maka bagian tersebut adalah kaki, lengan dan lutut. Bila punggung janin tidak terabadi kedua sisi mungkin punggung janin berada pada sisi yang sama dengan punggung ibu (posisi posterior)



AKPER HKBP BALIGE

Leopold III

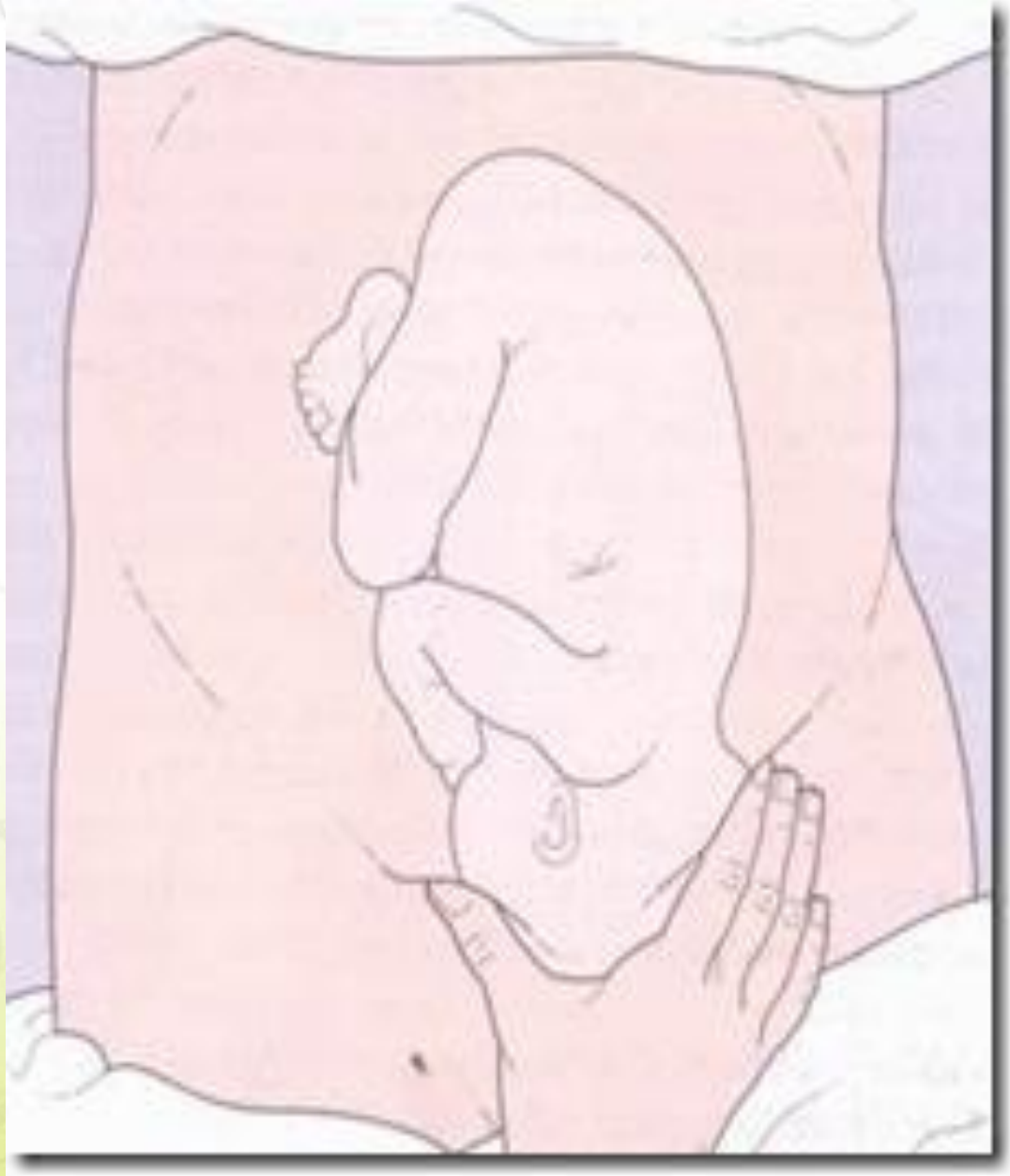- Bertujuan untuk menentukan bagian janin apa (kepala atau bokong) yang terdapat di bagian bawah perut ibu, serta apakah bagian janin tersebut sudah menyentuh pintu atas panggul.

Prosedur

- Lutut ibu dalam keadaan fleksi
- Pemeriksaan ini dilakukan dengan hati – hati oleh karena dapat menyebabkan perasaan tak nyaman bagi ibu. Coba untuk menilai bagian janin apa yang berada di sana.
- Bagian terendah janin dicekap diantara ibu jari dan telunjuk tangan kanan

- Tentukan apa yang menjadi bagian terendah janin dan apakah bagian tersebut sudah mengalami engagement atau belum

- Hasilnya adalah apabila bagian janin dapat digerakkan ke arah kranial ibu, maka bagian terbawah dari janin belum melewati pintu atas panggul. Bila kepala yang berada di bagian terbawah, coba untuk menggerakkan kepala . bila kepala tidak dapat digerakkan lagi, maka kepala sudah engaged dan bila tidak dapat diraba adanya kepala atau bokong, maka letak janin adalah melintang.



AKPER HKBP BALIGE

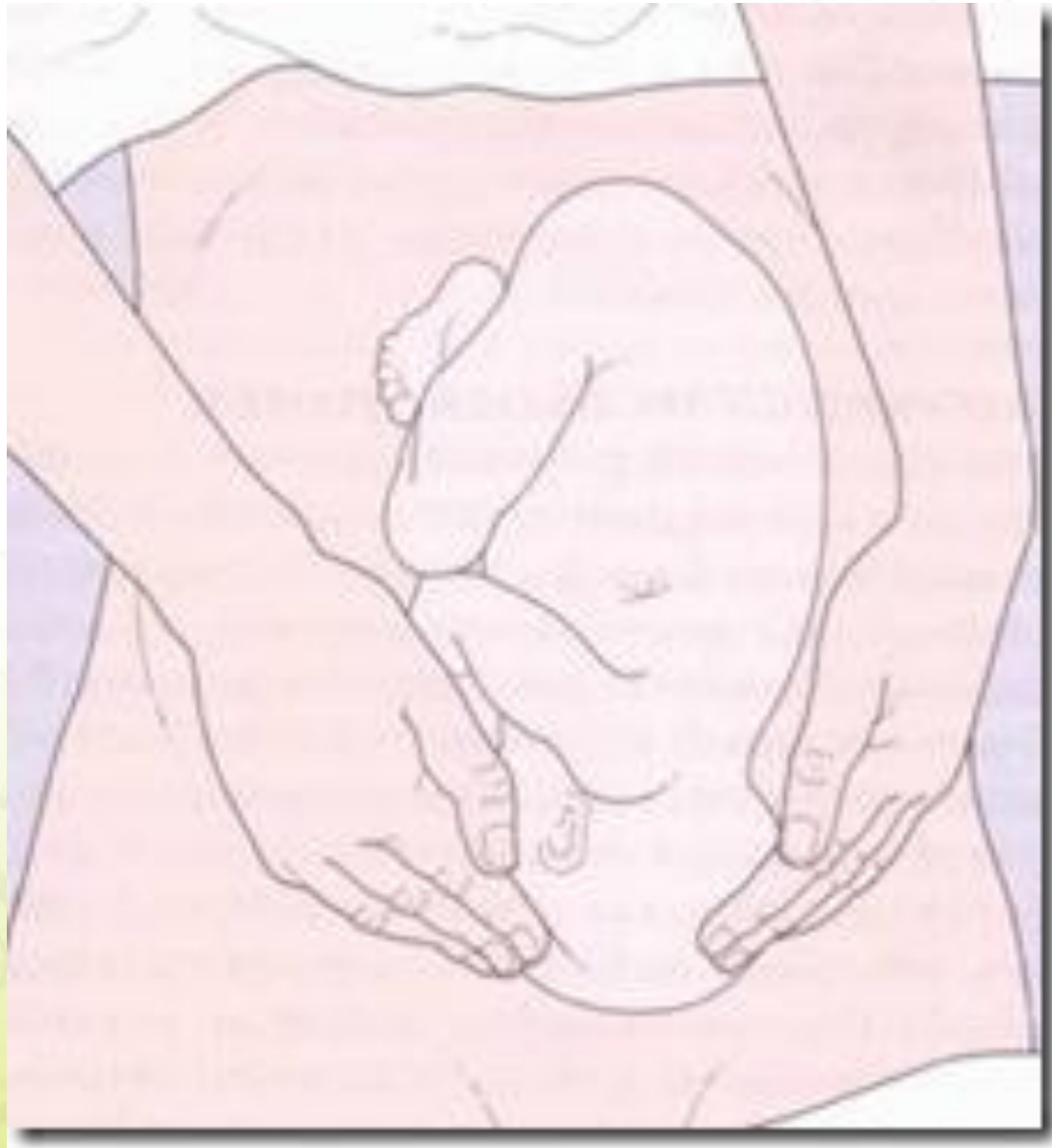Leopold IV

- untuk menentukan presentasi dan engagement(sampai berapa jauh derajat desensus janin dan mengetahui seberapa bagian kepala janin masuk ke pintu atas panggul).

Prosedur

- Pemeriksa menghadap ke kaki ibu. Kedua lutut ibu masih pada posisi fleksi
- Letakkan kedua telapak tangan pada bagian bawah abdomen dan coba untuk menekan ke arah pintu atas panggul

- Hasil yang didapat pada dasarnya sama dengan pemeriksaan Leopold III, menilai bagian janin terbawah yang berada di dalam panggul dan menilai seberapa jauh bagian tersebut masuk melalui pintu atas panggul.



AKPER HKBP BALIGE